Aus dem Pathologischen Institut der Universität München
Direktor: Geh. Rat Professor Dr. M. Borst

Lane Medical Library

Ein Fall von geschwulstähnlicher Knochenmarkhyperplasie mit verschieden starker Beteiligung der einzelnen Knochenmarkselemente.

INAUGURAL-DISSERTATION
zur
Erlangung der Doktorwürde
in der gesamten Medizin
verfaßt und einer
Hohen Medizinischen Fakultät
der Bayerischen Ludwig-Maximilians-Universität
zu München

vorgelegt von
EDWIN G. FAUST
aus München

19 NOLTE 35

DISSERTATIONS-VERLAG G. H. NOLTE DÜSSELDORF

Gedruckt mit Genehmigung der Medizinischen Fakultät
der Ludwig-Maximilian-Universität zu München.

Referent: Geh. Rat Professor Dr. M. Borst.

Tag der mündlichen Prüfung: 28. Oktober 1935.

Dem Andenken meines Vaters
Universitätsprofessor E. St. Faust gewidmet

Digitized by the Internet Archive
in 2026

https://archive.org/details/IA40153312_0360

„Unter Myelom verstehen wir eine geschwulstförmige Hyperplasie des Knochenmarkes, die primär multipel auftritt und die in ihrem Bau, d. h. in ihrer Zusammensetzung, nicht vom Mutterboden abweicht. Sie macht keine Metastasen". So hat Rustizky eine Erkrankung des Knochenmarkes definiert, die er 1873 als Erster in der Weltliteratur beschrieb. Eine große Zahl ähnlicher Obduktionsbefunde hat in der Folge gezeigt, daß diese Bildungen nicht zu infiltrierendem Wachstum in die Umgebung neigen, also nicht bösartig im Sinne des Carcinoms oder Sarkoms sind. Dies zeigt sich auch in dem Fehlen von Tochtergeschwülsten in anderen Organen. Dennoch führt das multiple Myelom zu Zerstörungen an den befallenen Knochenpartien; die Knochenbälkchen der spongiösen Knochen können weitgehend rarefiziert werden, die Compacta wird verdünnt, ja sie kann durchbrochen werden. Dann quillt das Myelom nach außen und schiebt das Periost vor sich her und verdrängt die anliegenden Weichteile. Es kommt im Verlauf der Erkrankung zu sog. pathologischen Frakturen der Röhrenknochen und Kompressionsfrakturen der Wirbelkörper (Gibbusbildung). Im Gegensatz zur Osteomalazie werden die Knochen nicht weich, an den Knochenbälkchen bemerkt man keine osteoiden Säume. Im Gegenteil, die Knochen werden spröde und brüchig und lassen sich wie Pappe brechen. Die platten Knochen (Rippen, Sternum) können leicht unter knisterndem Geräusch eingedrückt werden. Typisch für diese Prozesse ist nach der bisherigen Literatur die Tatsache, daß Osteoklasten nur in ganz geringem Maße an dem Abbau der Knochensubstanz beteiligt sind. Es handelt sich vielmehr um eine generelle Resorption des Kalkes (Druckatrophie durch expansives Wachstum) sowie des weichen Knochengewebes. Der so überstürzt mobilisierte Kalk kann u. U. nicht schnell genug aus dem Körper ausgeschieden werden und wird dann in anderen Organen abgelagert. So kann es zur Verkalkung von frischen Pneumonien, zur Ablagerung in die Nieren, im Darm, in den Aortenklappen, in der Mukosa des Magens kommen (Fall Tschistowitsch). In einigen Fällen wird amyloide Degeneration des Myelomgewebes angetroffen, wobei die Gefäße völlig unberührt von dem Prozesse bleiben. Bemerkenswert ist, daß an solchen Stellen amyloider Degeneration die Osteoklastentätigkeit stark gesteigert ist (Freund). Das multiple Myelom befällt hauptsächlich die platten Knochen, die auch beim Erwachsenen tätiges rotes Knochenmark enthalten; also Sternum, Rippen, Wirbelsäule Schädel, Schulterblatt, Darmbein und an den Röhrenknochen die Epiphysen. Es handelt sich um eine Erkrankung, die verhältnismäßig selten be-

merkt wird. So konnte Martin im Weltschrifttum bis 1916 nur 204 solcher Fälle feststellen; in U.S.A. waren nur 64 Fälle bekannt. Wenn wir noch weiter zwischen multiplen knotenförmigen Myelomen und diffuser Myelomatose ohne jegliche Knotenbildung unterscheiden, so ist zu sagen, daß die letztere bei weitem noch seltener gesehen wird. Daneben werden mehrere Fälle beschrieben, bei denen ein teils knotiges, teils diffuses Wachstum vorliegt.

Die Myelome können aus nur einer oder aus zwei bis aus sämtlichen im normalen Knochenmark vorkommenden Zellarten aufgebaut sein. So werden Erythrozytome (Ribbert), Plasmozytome (aus Plasmazellen bestehend), Myelozytome (Sternberg), Myeloblastome und Lymphoblastome beschrieben.

Die sogenannten plasmozellulären Myelome (Plasmozytome) wurden zuerst von Wright und Hoffmann beschrieben. Nach Klemperer handelt es sich dabei um lymphoblastische Plasmazellen. Es würden also diese Fälle auch zu den lymphozytären Myelomen zu zählen sein. Hierher gehören auch die sogen. Knochenmarksplasmazellen von Christian und Marschalko, die in Färbbarkeit des Protoplasmas sowie Lagerung und Struktur des Kernes eine gewisse Ähnlichkeit mit Plasmazellen haben, jedoch den iuxtanukleären Hof stets vermissen lassen.

Daneben werden noch Plasmo-Myelozytome und endlich Wucherungen, an denen sämtliche Knochenmarkselemente beteiligt sind, beschrieben. Ein solcher Fall soll uns nun im Verlaufe dieser Arbeit beschäftigen.

Was die Klassifizierung dieser Knochenmarkserkrankungen besonders erschwert, ist die Tatsache, daß es nur schwer gelingt, die an der Geschwulstbildung beteiligten Zellen eindeutig einer der als Knochenmarkszellen bekannten Zellform anzugliedern.

Menne hat in seinem Fall von echtem multiplem Myelom, bei dem nur eine Zellart beteiligt war, mit Spezialmethoden auf Erythrozyten, Lymphozyten, Plasmazellen und Myelozyten gefärbt, konnte aber in keinem Falle auf diese Methode eindeutig die Natur der Zellen bestimmen. Nie wurde färberisch ein Resultat erreicht, wie es im gewöhnlichen Knochenmark sich dem Auge des Beobachters darbietet. Menne bezeichnet daher diese Zellen gemeinsam mit Herxheimer als „indifferente gemeinsame Bildungszellen der Knochenmarkszellen". Auch Wallgren kommt zu dem Schluß, daß man diese Zellen besser ganz allgemein als undifferenzierte Vorstufen der Knochenmarkselemente auffaßt und schlägt für sie den allgemeinen Ausdruck „Myelomzellen" vor. Nach ihm ist keine Färbung und keine Reaktion der Geschwulstzellen absolut zuverlässig. Diese Zellen haben einen anderen Chemismus als die normalen Knochenmarkselemente, da sie nur einen unvollkommenen Reifungsgrad derselben darstellen.

Den Nachweis, daß es sich bei seinem Falle um ein wirkliches Myelozyten-Myelom handelte, erbrachte Sternberg (ebenso Par-

kes Weber), indem er seine Präparate in Pikrinsublimat fixierte und dann mit Ehrlichs Triazid die neutrophilen Granula der Myelozyten deutlich zur Anschauung bringen konnte. Nach M. B. Schmidt gehört die Hauptgruppe der primär-multiplen Myelome zu den lymphomatösen Neubildungen. Dieser Autor weist darauf hin, daß auch das Knochenmark Bildungsstätte von Lymphozyten ist und in der Tat gleicht die Beschreibung der wuchernden Zellen in einem Großteil der Publikationen derjenigen der Lymphozyten, wie wir sie aus der normalen Histologie kennen. Im Gegensatz dazu zweifelt Wallgren an der Existenz von lymphozytären Myelomen (ebenso wie an derjenigen von Erythrozytomen).

Nach M. B. Schmidt können wir zwei große Hauptgruppen von Myelomen unterscheiden.

1. Die pseudoleukämischen Myelome. Eine Abart der Pseudoleukämie, bei der auch das Knochenmark an der Proliferation der Lymphzellen beteiligt ist; Knochenmark diffus gewuchert, Knotenbildung selten.

2. Die multiplen selbständigen Myelome. Bei ihnen beschränkt sich die Zellwucherung allein auf das Knochenmark; häufig Knotenbildung.

Darüber hinaus hätten wir dann noch die Geschwulstbildungen zu registrieren, die aus den übrigen Knochenmarkszellen aufgebaut sind. Eine gute Trennung ergibt sich auch, wenn wir unterscheiden zwischen den Bildungen, bei welchen das eigentliche Knochenmarksparenchym beteiligt ist und denjenigen, bei welchen das Gerüstgewebe des Markes, einschließlich der Gefäße, entartet. (Spindelzellensarkome und Endotheliome u.s.w.). Letztere dürfen aber den echten Myelomen nicht beigerechnet werden. Sternberg rät, zwischen myeloiden und lymphoiden Myelomen zu unterscheiden.

Über die Ätiologie der Myelome ist nichts Sicheres bekannt. Sehr oft wird ein Trauma genannt. Man denkt ferner an einen konstitutionellen Faktor, an Disposition, an die Möglichkeit einer infektiösen Erkrankung, an chronische, toxische Prozesse, wie z. B. Lues oder Tuberkulose als auslösendes Moment. Diese Frage soll uns nachher noch beschäftigen.

Klinisch ausgewertet und umrissen wurde das Myelom von Kahler. Knochenschmerzen, Anämie, intermittierendes Fieber, Spontanfrakturen und Deformitäten des Skelettes, ein typischer röntgenologischer Befund (Aufhellungen, Osteoporose, darstellbare Knoten) weisen auf Myelomkrankheit hin. Pathologisch-histologisch kann bei diesen klinischen Symptomen allerdings auch Sarkomatose, generalisierte Karzinomatose oder aleukämische Myelose vorliegen. Die Ausscheidung des Bence-Jones'schen Eiweißkörpers im Harn der Erkrankten, eines Albumins, das beim Erwärmen des Urins auf 50—60° ausfällt und sich beim Abkühlen desselben wieder löst, scheint nach den bisherigen Erfahrungen charakteristisch zu sein für das Myelom, das aus den eigentlichen Parenchymzellen besteht.

Im folgenden soll nun über einen Fall berichtet werden, bei dem es sich zweifellos um eine hyperplastische Bildung des Knochenmarkes im Sinne Rustitzky's handelt, der aber dennoch weitgehende Verschiedenheiten von allen bisher im Schrifttum veröffentlichten Myelomfällen bietet und daher zweifellos eine Sonderstellung einnimmt.

Aus der Krankengeschichte (II. Mediz. Klinik München) ist folgendes erwähnenswert:

Am 30. November 1931 überhob sich der 50 Jahre alte Arbeiter beim Gleislegen, wobei er in der Kreuzgegend plötzlich einen heftigen, stechenden Schmerz verspürte. Dieser ließ jedoch bald nach und M. konnte noch zu Fuß nach Hause gehen. Patient kam in den nächsten Tagen wegen einer wahrscheinlich luetischen Episkleritis (Wassermann +, Einleitung einer Salvarsankur!) in die Münchener Universitätsaugenklinik und wurde von dort an die Medizinische Klinik überwiesen. Nach Behandlung wegen muskulärer Schmerzen Entlassung nach Hause. In der Folge begab er sich wegen zunehmender Schmerzen in der Kreuzgegend wiederum in das Krankenhaus, wurde darauf wegen der immer heftiger werdenden Schmerzen auf die II. Mediz. Klinik in München verlegt. Patient konnte sich kaum mehr rühren. Am 19. 2. 32 kam ein 4-tägiges, heftiges Nasenbluten hinzu. Der Patient hatte auch das Gefühl, als ob ihm der Bauch zusammengeschnürt würde.

Die wichtigsten klinischen Befunde waren in München: Schmerzhaftigkeit der Lendenwirbelsäule, Appetitlosigkeit, Müdigkeit, blasses Aussehen; Ernährungszustand gut. (70,3 Kilo). Beschwerden in der Magengegend. Temperaturen von 37—38°. Blutstatus Hb 38, Erythrozyten 1,9, F. I. 1,0; Leukozyten 11 600 (Segment 60, Lympho 36, Stabk. 3, Eosine 3). Blutkörperchensenkung 164/106, Wassermann + (Eigenhemmung des Serums). (?) Im Urin Albumen positiv, granulierte und hyaline Zylinder, Epithelien, Leukozyten und einige Erythrozyten.

Der Röntgenbericht am 23. 2. 32 zeigte röntgenologische Veränderungen der gesamten Wirbelsäule, besonders der oberen Brustwirbelsäule; der dritte und sechste Brustwirbel waren zusammengesunken, die unteren Brustwirbel waren ebenso wie der erste und zweite Lendenwirbel bedeutend komprimiert. Kreuzbein und anliegende Beckenpartien zeigten fleckige Verdichtungen. An der Schädelbasis-Aufnahme war die Sella turcica normal. Am rechten Femur wurden in den mittleren Partien leichte Auflockerungen des Periostes konstatiert; ebenso wies der rechte Darmbeinkamm unregelmäßige Verdickungen seiner Compacta auf. Die Aufnahme der Unterschenkel ergab Auftreibungen beider Wadenbeinknochen und Verdickung der Corticalis. An beiden Schienbeinen Verdickungen des Periosts. Tibiaköpfchen beidseits atrophisch.

Diagnose: Carcinoma ventriculi mit Vertebrametastasen.

Im März 32 verließ M. die Klinik und begab sich zur Weiterbehandlung nach Mittenwald. Es sei ihm plötzlich aufgefallen, als die Beschwerden sich besserten und er im Korsett an Stöcken gehen konnte, daß er kürzer geworden sei, „die inneren Organe gegeneinander verschoben seien", „die Lungen in den Bauch gerutscht seien". Ferner sei an der Lendenwirbelsäule ein Buckel aufgetreten. Die Rippenbögen berühren beiderseits die Beckenschaufel. September 1932 erhält er nach einer Begutachtung in München die Invalidenrente. Im April 1933 plötzlich starker Exophthalmus beider Augen unter Fieberanfällen; Einweisung an die Universitätsaugenklinik in München, die den Patienten an die Medizinische Klinik überweist. M. klagt über Beschwerden in der Gegend des Brustbeins, die ihm Atemnot verursachen.

Befund am 19. 5. 33: Guter E. Z. Gewicht 66,8, Fieber bis 38. Urin: Bence-Jones negativ. Albumen (positiv). Granulierte und hyaline Zylinder, Leukozyten und Epithelien, Blutsenkung 153/159. Blutbild: Hb 50, Erythrozyten 2,4, Leukozyten 20 000, Lymphos 62%, Thrombozyten 600000. WaR. 3-fach positiv. Gesamteiweiß des Serums 2 100, Globuline 1 700, Albumine 300, Cholesterin 198—202 mg%. Blutkalzium 11,52 mg%.

Am 30. 5. 33: Otitis media purulenta links. Radikaloperation. Am 16. 6. 33: Erysipel der lk. Gesichtshälfte, dem der Kranke mit 40° Fieber erliegt. In den letzten Tagen multiple Xanthome der Haut.

Vermutungs - Diagnose: Schüller - Christian'sche Erkrankung. Exophthalmus, multiple Myelome, Xanthome der Haut, Schmerzhaftigkeit des Sternums, Aufhellungen in den Beckenschaufeln. Es fehlten jedoch Diabetes insipidus und die Lipoidspiegelerhöhung; der Exophthalmus war wohl durch die Otitis bedingt. Auf eine Erkrankung des blutbildenden Gewebes deutete lediglich die Thrombozytose hin.

Sektionsbefund: (Dr. Faßrainer, 9¾ St. post mortem): Männliche Leiche von blasser Hautfarbe; mittlerer Ernährungszustand. Gewicht 63 kg; am Kopf: Befund nach Radikaloperation des Mittelohres und linksseitigem Gesichtserysipel. Exophthalmus links. Unterhalb des rechten Darmbeinkammes eine ca. 10 cm lange, auf dem Knochen schlecht verschiebliche Narbe. In beiden Achselhöhlen und Leistenbeugen fühlt man bis erbsengroße Lymphknoten. Fettgewebe strohgelb. Die Leber überragt den Rippenbogen in der Mamillarlinie nicht. Die Milz ist oberhalb des linken Rippenbogens palpabel. Zungenfollikel und Tonsillen sind gut entwickelt, auf dem Schnitt zeigen die Tonsillen grauweißes Parenchym ohne Einlagerungen. Die Bifurkationsdrüsen sind geschwollen, auf dem Schnitt blaurot. Herz leicht dilatiert, Herzfleisch auf dem Schnitt blaßgelb. Die Lungen zeigen in den Oberlappen vermehrte Konsistenz. Auf dem Schnitt sind sie ödematös. In beiden Unterlappen bronchopneumonische Herde. Thymusreste wurden nicht gefunden.

Bauchorgane: Die Milz ist etwas vergrößert, 13 : 7 : 3. Ihre Kapsel ist leicht gerunzelt. Sie ist auf dem Schnitt blaurot, die Follikelzeichnung ist undeutlich. Ihre Konsistenz ist etwas herabgesetzt. Die Leber

zeigt normale Größe, ihre Oberfläche ist glatt. Die Läppchenzeichnung erscheint klar; Farbe gelbbraun. Das Schädeldach war von normaler Dicke, die Tafeln gut ausgebildet. Dura abziehbar. Schulterblatt, Clavikel und Knochen der oberen Extremität wurden nicht untersucht. Das Sternum ist auffallend leicht schneidbar, seine gesamte Spongiosa durch ein glasig-transparentes, weiches graurotes Gewebe ersetzt. Die Corticalis fehlt an manchen Stellen gänzlich, sodaß der Markraum direkt an das leicht verdickte Periost reicht. An anderen Stellen ist sie bis auf 1 mm verdünnt. Das Manubrium erscheint etwas aufgetrieben, ebenso der untere Teil des corpus (Dicke beider ca. 2 cm). In dieses Mark hinein haben linsengroße Blutungen stattgehabt. An den Rippen hat der Periostschlauch normale Dicke, die Corticalis ist ebenfalls verdünnt, die Spongiosa geschwunden und an ihrer Stelle liegt wiederum ein glasiges grau-rotes Gewebe. Die Rippenknorpel sind unversehrt. Drückt man auf die durchschnittene Rippe, so quillt der markige Inhalt wie aus einer Tube hervor. Die Wirbelsäule wurde mit dem zweiten Brustwirbel bis hinunter zum Kreuz- und Steißbein eröffnet. Das prävertebrale Bindegewebe ist ödematös durchtränkt und aufgelockert. Der 5. Brustwirbel sowie der 1. Lendenwirbel sind auf eine Dicke von 1 cm resp. 3 mm zusammengedrückt. Die sämtlichen andern Wirbel sind auf dem Durchschnitt in Form bikonkaver Scheiben gepreßt, enthalten nur noch an wenigen Stellen Knochenbälkchen, sind aber dafür erfüllt von graurotem, weichem Knochenmark. Die Abgrenzung des Knochenmarkraumes gegen den Spinalkanal ist in den Lendenwirbeln großenteils nur noch durch das Lig. longit. ant. gegeben. Eine Vorwucherung des Knochenmarkes in den Spinalkanal ist nirgends festgestellt. Die Compacta der Wirbelkörper ist stark verdünnt und fehlt an manchen Stellen. Nach den großen Körperhöhlen zu ist sie relativ gut erhalten. Die Dornfortsätze zeigen ähnliches Verhalten, ebenso das Kreuz- und Steißbein. Die Zwischenwirbelscheiben sind in der ganzen Brustwirbelsäule gut erhalten, an einigen Stellen vom Markraum des benachbarten Wirbelkörpers arrodiert. An der Lendenwirbelsäule sind sie annähernd normal.

Am Darmbein finden sich rechts am Kamm und an der rechten Beckenschaufel außen unregelmäßige Verdickungen der Corticalis. Os pubis und der Grund der Pfanne des rechten Femurkopfes lassen das Knochenmark rötlich durchschimmern, was auch an der Innenseite sehr gut erkennbar ist. Auf dem sagittalen Durchschnitt durch Darm und Sitzbein sieht man wiederum die starke Rarefizierung der Compacta auf 1 mm und darunter, die Wucherung des Knochenmarkgewebes und die Zerstörung der spongiösen Teile; allerdings letzteres nicht in dem Maße wie an Rippen und Wirbelkörpern. Der herausgelöste Femur ist fast gar nicht befallen. Am Collum anatomicum scheint das Knochenmark ebenfalls vermehrte Tätigkeit aufzuweisen. Die Spongiosabälkchen sind jedoch durchwegs erhalten. Am Femurkopf ist die Verdünnung der Compacta besonders am Collum anatomicum deutlich. Nach dem Schaft zu zeigt sie normales Verhalten.

Der Schaft selbst sowie Tibia und Fibula liegen mir nicht vor. Sehr eindrucksvoll ist ein Macerationspräparat der Lendenwirbelsäule. Derartig tiefgreifende Zerstörungen der Knochensubstanz des Skelettsystems sind bei den seltenen Fällen von diffuser Myelomatose, wenn wir vorläufig diesen Ausdruck benutzen wollen, in der Literatur, soweit ich sie erfassen konnte, noch nie beschrieben worden. Wie auf dem Bilde zu sehen ist, sind an vielen Stellen nur noch spinnewebartige Spongiosabrücken zwischen dem Boden und der Decke der Wirbelkörper übrig geblieben. Ein ebensolches Präparat vom Darmbein ergab tiefe Löcher und Gruben an seiner Innenseite.

Mikroskopische Befunde (Haematoxylin-Eosin, entkalkt).

Am Sternum: Der Periostschlauch ist durchwegs erhalten und von normaler Stärke, was besonders am van Gieson-Präparat deutlich erkennbar ist. Die Corticalis ist vielerorts durchbrochen und durch diese Lücken ist das myeloische Gewebe hervorgequollen und hat die Knochenhaut weggedrängt und sich auch zwischen die noch erhaltenen Compactateile und das Periost geschoben. Obwohl auch in dem lockeren Bindegewebe zwischen Corticalis und Periost vereinzelte myeloische Zellen liegen, kann doch von einer Infiltration in die Umgebung keine Rede sein. In dem ganzen Präparat findet sich nur noch ein einziges isoliertes Spongiosabälkchen, das aber auch schon weitgehend abgebaut ist. Da die Präparate von Sternum und Rippe entkalkt wurden, ist über den Kalkgehalt derselben nichts Genaues festzustellen. Osteoklastentätigkeit fehlt, übereinstimmend mit der Literatur, auch hier. Das Knochenbälkchen trägt an seiner Peripherie den gewohnten Osteoblastensaum; an einer Stelle bemerkt man eine lakunäre Grube. Der auf diese Weise entstandene riesige umfassende Markraum ist nun erfüllt von einem kernreichen Gewebe, das an einigen Stellen bis zur Bildung von Knoten verdichtet ist; ferner von ausgedehnten Blutungsherden und endlich von größeren, zusammenhängenden Fibrinklumpen. Ein größerer Hohlraum von zystenähnlichem Aussehen ist wohl Kunstprodukt. Das retikuläre Netz des Knochenmarkes ist durchweg gut zu erkennen und zierlich. Das Gewebe ist durchzogen von Kapillaren, die leicht erweitert erscheinen. An den Rippen finden wir in bezug auf das Periost dieselben Verhältnisse. Die Corticalis ist ebenfalls an vielen Stellen eingebrochen. Zum Unterschied vom Sternum ist aber hier der große, gemeinsame Markraum erfüllt von den Trümmern der zerstörten Spongiosabälkchen; die Bruchstücke zeigen noch einen gewissen Kalkgehalt und sind an den Enden abgerundet. Die einen tragen an ihrer Peripherie Osteoblasten, an andern fehlen diese fast völlig. Besonders auffallend ist, daß an der Knorpelknochengrenze an den Gelenkflächen des Sternums sowie der Rippen sich das wuchernde Knochenmark auch in den Knorpel, soweit dieser nicht schon verknöchert ist, ge-

fressen hat, sodaß an den Knochensäulen tiefe Buchten aufgetreten sind. In ihnen findet sich teils bindegewebiges, teils zelliges Knochenmark, das wieder stellenweise zu Knoten verdichtet ist. Im übrigen erscheint das wuchernde Gewebe als das gleiche, wie im Brustbein. Blutungen sind im Mark der Rippen nicht aufgetreten.

An Präparaten der „Spongiosa" der Wirbelkörper (nicht entkalkt) wird im ganzen Präparat kein einziges Knochenbälkchen gefunden: sie sind der Resorption vollständig anheimgefallen. Das Retikulum ist gut erkennbar und zart. Ihm eingelagert ist Zelle an Zelle das wuchernde Gewebe. Die Kapillaren sind zart, etwas erweitert.

Präparat eines Wirbelkörpers mit den zwei benachbarten Zwischenwirbelscheiben:

An den Intervertebralscheiben fällt auf, daß in ihnen die Knorpelzellen färberisch fast gar nicht mehr hervortreten. Sie sind ganz blaß, zeigen verquollene, unregelmäßige Formen und nur ganz schwache Kernfärbbarkeit. Ein bösartiges Hineinwuchern von Knochenmarksinseln in den Bindegewebsfaserknorpel der Zwischenwirbelscheiben war nirgends festzustellen. Immer war eine wenn auch schwache Schicht Knochen zwischen Knochenmarksraum und zwischen Wirbelscheibe vorhanden. Doch zeigten in ihr die Knochenzellen schlechte Färbbarkeit.

Ich gehe nunmehr zur feineren histologischen Beschreibung der einzelnen Zellen über, wobei ich aber schon jetzt bemerken möchte, daß ich, wie Menne und Wallgren, den Vorbehalt mache, daß z. B. bei Bezeichnung einer Zelle als Myelozyt oder Myeloblast vorerst noch nicht erwiesen ist, daß diese Benennung wirklich der Zelle auch zukommt; ich meine mit dem Namen nur ein „sieht aus wie".

Feinere Analyse der Zellen.

1. *Wright'sche Blutfärbung* (Spongiosa eines Wirbelkörpers. Fixierung nach Orth, nicht entkalkt). Besonders drei Zellarten sind sehr reichlich vorhanden:

Erstens polygonale bis runde oder ovale Elemente, deren Protoplasma sich leicht basophil (violett) färbt, und bei dieser Färbung keine Granula erkennen läßt. Der Kern ist groß, oval oder rund und läßt kleinere, schwarzblaue gefärbte Chromatinschollen erkennen. Das Protoplasma tritt ganz an den Kern heran. Bei mehreren dieser Zellen neigt der Farbton desselben mehr nach der acidophilen Seite, so daß diese Elemente als Pro-Myelozyten aufgefaßt werden können, deren Protoplasma noch die Granulierung vermissen läßt.

Zweitens runde bis ovale bis polygonale Zellen in großer Zahl, deren Protoplasma basophil ist. Der Kern liegt leicht oder stark excentrisch und weist zum Unterschied von der zuerst genannten Zellart typische Radspeichenstruktur seines Chromatingerüstes auf. Ein perinukleärer Hof ist nicht zu erkennen. Daß es sich wohl um Vor-

stufen von Plasmazellen handelt, werden wir nachher durch Spezialmethoden zu beweisen suchen. Das Protoplasma weist keine sichtbaren Granula auf. Diese plasmazellähnlichen Elemente liegen teils zerstreut, teils dichter in Art von Nestern beieinander. Es ist hier beizufügen, daß nach Marchalko, Naegeli u. a. die Plasmazelle auch im normalen Knochenmark angetroffen wird.

Drittens sind neben diesen Zellen Elemente zu sehen, die sich nur ganz schwach polychromatisch-violett tingieren und deren Kern viel größer und blasig erscheint. Im Protoplasma befinden sich größere und kleinere Vakuolen. Wir haben es hier, der schlechten Färbbarkeit und Vakuolisierung nach, mit untergehenden Zellen der vorher beschriebenen Art zu tun. Granula sind auch hier nicht nachweisbar.

Endlich sind die reichlich vorhandenen Erythrozyten gut gefärbt haemoglobinhaltig; an manchen Stellen fällt Poikilocytose und Anisocytose auf. Die Vorstufen der Blutkörperchen sind in vollständiger Reihe in diesem Knochenmark vorhanden: Proerythroblasten, polychromatische Erythroblasten, orthochromatische Erythroblasten liegen umher. Auch Karyorrhexis und Kernpyknose wird gefunden. Die ziemlich reichlich vorhandenen eosinophilen Myelozyten, ferner die vereinzelten Lymphozyten, die Plasmazellen sind so typisch ausgebildet ebenso wie die zahlreichen Riesenzellen, daß sie ohne weiteres als solche angesprochen werden können. Die neutrophilen Leukozyten sind an einigen Stellen an Zahl stark vermindert, an anderen gleichförmig vorhanden. Was die räumliche Verteilung der einzelnen Zellarten anbelangt, so ist diese nicht überall gleichmäßig. So finden sich im vorliegenden Präparat Stellen, an denen myelocyten- und myeloblastenähnliche Zellen besonders dicht beieinander liegen; ja stellenweise kommt es zu herdförmigen Anhäufungen, in denen die übrigen Knochenmarkselemente fast völlig fehlen. Vom Sternum ist zu sagen, daß hier die Myeloblasten und die Zellen mit Radspeichenstruktur dominieren; auch hier stellenweise Anhäufung bis zur Bildung von kleinen Knoten. Daneben finden sich relativ viele Lymphozyten und ebenso recht häufig Erythroblasten. Auch sie treten stellenweise, und zwar hauptsächlich im Bereich von Blutungsherden, in Haufen auf. (s. Abbildung 1). Sehr reichlich werden wiederum völlig ausgereifte Erythrozyten angetroffen. Die Jugendformen und die polymorphkernigen Neutrophilen fehlen auch hier in gewissen Bezirken in höherem Maße. Für die Rippen ist der Befund derselbe wie am Sternum; auch hier überwiegen die Myeloblasten und Radspeichenzellen, wobei die ersteren ebenfalls in einigen Bezirken in Haufen angeordnet sind. Stellenweise sind auch die Erythroblasten und an anderen Stellen die Riesenzellen so dicht beieinander liegend, daß man fast von beginnendem Erythrocytom bzw. Megacariocytom sprechen könnte.

Zur feineren weiteren Analyse wurden nun an Präparaten, die in Orth'scher Flüssigkeit fixiert wurden und die aus der Spongiosa eines Wirbelkörpers stammen, folgende Spezialfärbemethoden angewandt:

2. Plasmazellfärbung nach Unna-Pappenheim
(Methylgrün-Pyronin).

Bei diesem Vorgehen fallen sofort Zellen in größerer Zahl auf, deren Protoplasma leuchtend rot gefärbt ist und keine Granula enthält. Der Kern liegt excentrisch und weist typische Radspeichenstruk-

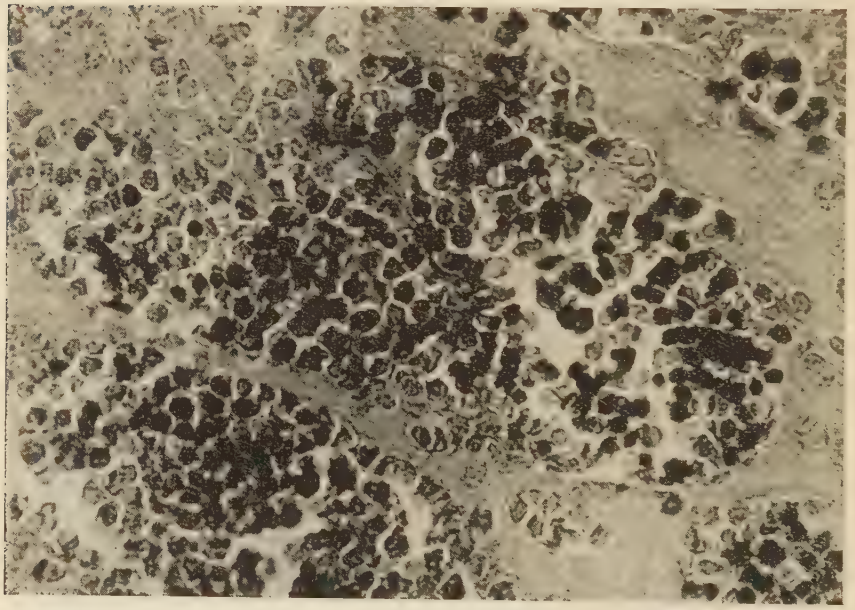

Abbildung 1

tur auf. Ein Hof um die Kerne herum ist nicht sichtbar. Diese Zellen sind somit wohl als noch nicht voll ausgereifte Plasmazellen anzusprechen. Ihre räumliche Verteilung ist derart, daß sie an manchen Stellen in Nestern zusammengedrängt sind und besonders schön entwickelt sind in der Umgebung größerer Knochenmarksarterien. An mehreren Stellen des Gesichtsfeldes liegen die als Plasmazellen ange-

sprochenen Elemente direkt in Haufen beieinander, in denen die übrigen Knochenmarksbestandteile praktisch völlig fehlen; dort hat man fast den Eindruck eines beginnenden Plasmozytoms (s. Abbildung 2). In den umliegenden Bezirken sind sie nur vereinzelt in das wuchernde Knochenmark eingestreut.

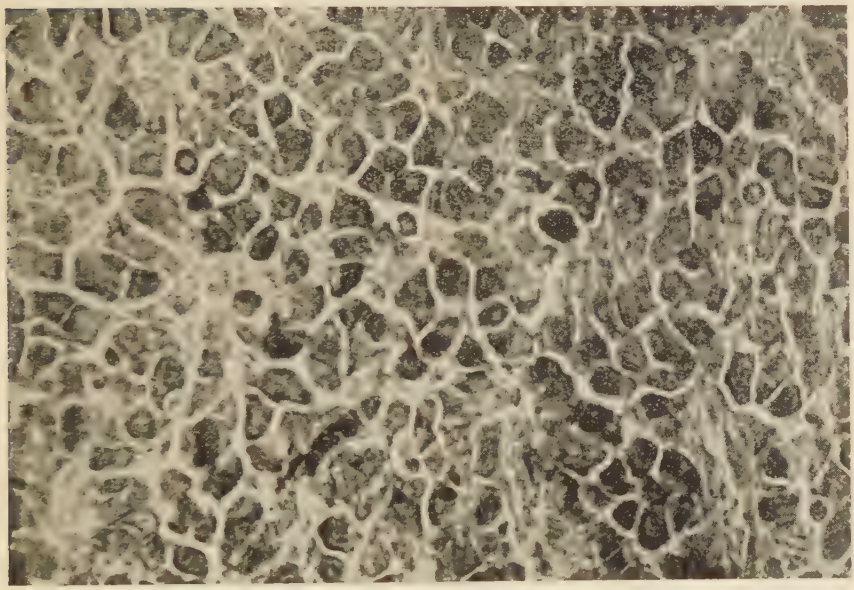

Abbildung 2

Bei dieser Färbung war sehr gut zu erkennen, daß die Riesenzellen in gewissen umschriebenen Bezirken gegenüber der Norm stark vermehrt waren; ja stellenweise kann man fast ebenfalls von lokaler Wucherung sprechen (Abbildung 3).

3. Giemsafärbung.

Bei mehreren färberischen Versuchen an Spongiosastückchen eines Wirbelkörpers ergab sich die Tatsache, daß nur die eosinophilen Granula der Zellen (Myelozyten und Leukozyten) ansprachen. In sämt-

lichen übrigen Zellen waren Granula färberisch nicht nachweisbar. An den zwei letzten Giemsa-Präparaten jedoch wiesen viele Zellen Bildungen auf, die möglicherweise, jedoch nicht eindeutig, als Granula anzusprechen waren. Dabei fiel wiederum auf, daß auch diese Elemente, die wir somit vielleicht als Myelozyten auffassen dürfen, in gewissen Bezirken eng beieinander liegen, in anderen fehlen. Auch für diese Zellen scheint es, als ob an gewissen Stellen Wucherungen stattgehabt haben.

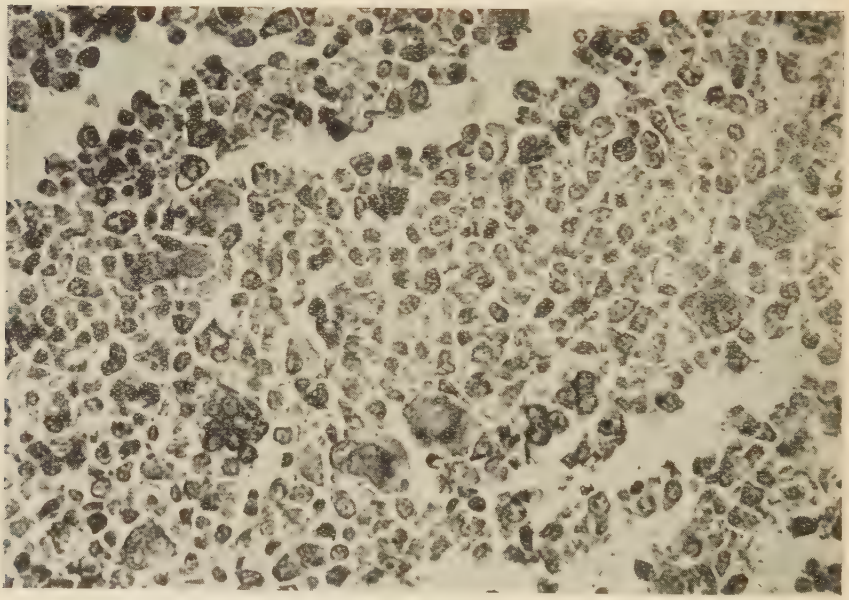

Abbildung 3

4. Färbung mit Azur II Eosin.

Bei dieser Methode treten sehr schön die zahlreichen, zarten, etwas erweiterten Kapillaren hervor. Über die an der Wucherung beteiligten Zellen läßt sich nichts wesentlich Neues erheben, außer vielleicht der Tatsache, daß die eosinophilen Leukozyten in normaler Zahl angetroffen werden, während die eosinophilen Myelozyten besonders zahlreich vorhanden waren. Andere als die eosinophilen Granula sprachen bei dieser Methode nicht an.

5. Darstellung der Altmann-Schridde'schen Granula der Plasmazellen.

Die erythrozytären Elemente färben sich rot, die sämtlichen übrigen Knochenmarkszellen braun. Die Radspeichenstruktur der Plasmazellkerne tritt gut hervor, jedoch ist der helle Hof nicht oder wenigstens nur andeutungsweise erkennbar; ebenso sind die roten Granula in dieser perinukleären Zone nicht zur Anschauung zu bringen. (Allerdings konnte die von Altmann angegebene Fixation nicht zur Anwendung gebracht werden, da mir für diese Spezialfärbungen nur ein einziges in Orth'scher Lösung fixiertes Gewebestück zur Verfügung stand.) Auf jeden Fall geht aus dem Präparat hervor, daß es sich keineswegs um eine ausschließlich plasmocytäre Wucherung handelt: die Plasmazellen liegen zerstreut zwischen anderen Knochenmarkselementen, wenn auch an gewissen Stellen eine mehr oder weniger ausgeprägte herdförmige Anhäufung nicht abzustreiten ist.

6. Färbung auf Myelocyten mit Ehrlich's Triacid.

Diese Färbung mußte am Paraffinschnitt ausgeführt werden. Trotzdem ließen sich mit diesem Farbstoff feine, lichtbrechende Granula in einem Großteil der Zellen darstellen, die mit den neutrophilen Körnchen der Myleozyten große Ähnlichkeit besitzen. Diese Granula überlagern bei mehreren Zellen auch den Kern, was auf die Dicke des Schnittes zurückzuführen ist. Wir hätten die so ansprechenden Zellen wohl eindeutig den neutrophilen Myelozyten zuzurechnen. Die Kernstruktur tritt in diesen Präparaten leider nur schwach hervor. Soweit aber zu erkennen ist, enthalten die als Plasmazellen angesprochenen Elemente diese Granula nicht.

7. Oxydase-Reaktion (Indophenolblau-Synthese).

Der größte Teil der granulierten Leukozyten spricht bei diesem Verfahren gut an: das Protoplasma ist erfüllt von feinen, tiefblauen Körnchen. Ein anderer großer Teil der Leukocyten jedoch, sowie sämtlichen übrigen als Myelozyten und Myeloblasten angesprochenen Zellen verhalten sich refraktär; vielleicht dürfen wir hieraus den Schluß krankhafter Veränderungen ihres Protoplasmas ziehen, da der positive Ausfall dieser Reaktion ja für alle leukocytären Zellen inbegriffen ihrer Vorstufen angenommen wird. Nach Wallgren allerdings spricht der negative Ausfall der Reaktion nicht gegen den myelocytären Charakter; er bezeichnet die Reaktion als „launenhaft".

Amyloid-Reaktion.

Durch Freund's Feststellung über amyloide Degeneration von Myelomen angeregt, habe ich auf derartige Veränderungen mit der Kongorot-Probe und besonders der Methylviolett-Färbung untersucht. Die Färbung wurde an einem Schnitt durch den Sternalrand

unter Miterfassung des Rippenknorpels ausgeführt. Die Gefäße sowie das zellige Knochenmark sprachen nicht an. Auffallend war ein positiver Ausfall in der Knorpelgrundsubstanz: von den Knorpelgelenkflächen ziehen sich rote Streifen zwischen den Knorpelsäulen in das Innere des Knorpels, um sich dort immer mehr zu verlieren. Es geben jedoch auch hyaline Substanzen die Kongorot-Reaktion; sie ist demnach nicht ganz spezifisch auf Amyloid, wie vielfach beobachtet werden konnte.

Spirochaetenversilberung nach Levaditi.

Die Wassermann'sche Reaktion wurde zu Lebzeiten des Patienten einigemale als eindeutig positiv befunden; ebenso einmal die Sachs-Georgi-Reaktion. Bei anderen Untersuchungen des Blutes finde ich in der Krankengeschichte Eigenhemmung des Serums angegeben. Ausgehend von dem Gedanken, daß vielleicht noch Spirochaeten in Knochenschnitten nachweisbar sein könnten, habe ich einige solche Schnitte nach der Methode von Levaditi versilbert. Nach einer Veröffentlichung von P. Schneider können die Spirochaeten im Knochenmark durch die dauernde Apposition von Kalk an die Spongiosabälkchen und an die Compacta direkt in den Knochen eingemauert werden. In solchen Fällen können sie oft noch jahrelang den Knochenkörperchen angeschmiegt vorgefunden werden; und zwar noch nach Beendigung von erfolgreichen antiluetischen Kuren. Bei unserem Fall war die Kur etwa 1½ Jahre vor dem Tode begonnen worden. Grobhistologisch lagen allerdings keine Anhaltspunkte für spezielle Knochen-Syphilis vor: Periostitis, entzündliche oder gummöse Prozesse lagen nicht vor. Immerhin, daß die im Röntgenbericht aus dem Jahre 1932 aufgeführten Verdickungen der Corticalis der Wadenbeine und des rechten Darmbeinkammes sowie die Periostverdickung beider Tibiae und die Auflockerung der Knochenhaut des rechten Femurschaftes auf syphilitischer Grundlage beruhen, wäre möglich.

Versilbert wurden Stücke des Knochenmarkes aus dem Darmbein, aus dem Sternum, aus der Spongiosa des Wirbelkörpers und aus einer Rippe. Das Protoplasma färbte sich gelb, die Kerne dunkelbraun. Sehr schön hoben sich die Kernkörperchen, deren öfters in einem Kerne zwei sich fanden, hervor. Spirochaeten konnten trotz sorgfältigen Suchens nicht nachgewiesen werden. Auch in Giemsa-Präparaten waren keine solchen vorhanden. Somit bliebe vielleicht nur noch die Möglichkeit einer Einwirkung des Spirochaetentoxines auf das Knochenmark im Sinne eines pathologischen chronischen Reizes zu erwägen.

Bakterienfärbung.

Gram-Präparate ergaben für eine evtl. bakterielle Schädigung als Ursache der Knochenmarkshyperplasie keine Anhaltspunkte. Insbesondere waren die Gefäße und Kapillaren frei von Bakterien.

Sonstige Organbefunde.

Hypophyse: Das ganze Organ erscheint sehr locker gebaut, das bindegewebige Stroma ist gut sichtbar sowie die Teilung in drei Abschnitte deutlich. Im Vorderlappen sind die eosinophilen Zellen hauptsächlich in dessen hinterem Abschnitt gelagert; ihre Granula sind gut ausgebildet, der Kern kräftig gefärbt. An Zahl treten sie gegenüber der normalen Hypophyse vielleicht etwas zurück. Die basophilen Epithelzellen verhalten sich normal, ebenso die Hauptzellen. Der Hinterlappen ist ebenfalls sehr locker gebaut, im übrigen ohne Besonderheiten.

Lymphatischer Apparat.

a) Lymphknoten. Bifurkationsdrüse; Haematoxylin-Eosin.

Die Lymphfollikel sind normal ausgebildet. Die Endothelien der Sinus sind geschwollen und liegen großenteils desquamiert in den Sinusräumen. Man hat das Bild eines Sinuskatarrhes vor sich. Das Bindegewebe des Lymphknotens erscheint vermehrt. Haemosiderinspeicherung ist nur in mäßigem Grade zu erkennen. Untermischt mit den Lymphozyten, unter denen sich auch mehrere große Lymphzellen befinden, trifft man häufig Zellen mit Radspeichenkern an. Die Kernstruktur tritt an den Präparaten, bei denen die Turnbull'sche Eisenfärbung ausgeführt wurde, besonders schön hervor. Da in Formol fixiert wurde, war die Unna-Pappenheim'sche Färbung nicht anwendbar. Trotzdem möchte ich diese Elemente wegen Lage und Beschaffenheit des Kernes als echte Plasmazellen ansprechen. Sie liegen so verstreut, daß von einer plasmozytären Wucherung nicht gesprochen werden kann. Nach Marschalko findet man auch im Lymphknoten sowie in der Milz schon unter normalen Bedingungen Plasmazellen. Andere myeloische Elemente sind nicht vorhanden.

Oxydasereaktion. Die in normaler Anzahl vorhandenen Leukozyten geben die Indophenolblausynthese nicht, was möglicherweise auf Schädigung der Fermentes durch die Formolfixation zurückzuführen ist. Immerhin gab im Parallelversuch in Formol fixiertes Knochenmark die Farbstoffsynthese recht gut. Vielleicht liegen Beziehungen zwischen dem Sinuskatarrh des Lymphknotens und dem negativen Ausfall der Reaktion vor.

b) Tonsille (Haematoxylin-Eosin):

Dieses Organ zeigt ebenso wie die Lymphknoten Vermehrung des Bindegewebes, nur geringe Haemosiderinspeicherung. Auch hier liegen einige Plasmazellen verstreut. Eine Hyperämie der Gefäße liegt nicht vor.

Oxydasereaktion. Die Leukozyten geben die Indophenolblausynthese nicht.

c) Die Milz (Haematoxylin-Eosin).

Die Milz zeigt einen weitgehenden Schwund des lymphatischen Gewebes. Zahlreiche Follikel sind in Rückbildung begriffen. Die Pulpa ist auffallend zellarm, dagegen sind die Retikulum- und Bindegewebsfasern gewuchert. Die Haemosiderinspeicherung hält sich in den üblichen Grenzen. Myeloische Elemente fehlen.

Oxydasereaktion. Die Leukozyten geben die Indophenolblaureaktion sehr schön.

d) Haemosiderin-Nachweis im Reticuloendothel (durch Turnbulls Blaureaktion).

Ausgehend von dem Gedanken, daß die Wucherung des Knochenmarkes bedingt sein könnte durch eine vermehrte Abbautätigkeit des Retikuloendothels und insbesondere der Milz bezüglich der geformten Elemente des Blutes, habe ich auf eine vermehrte Speicherung von Haemosiderin in diesem System gefahndet. Untersucht wurden zwei Lymphknoten, die Tonsille, die Milz, die Leber und Spongiosa eines Wirbelkörpers. Durchwegs ergab sich eine normale Speicherung von Blutfarbstoff. Wollen wir die Annahme, daß eine verstärkte Tätigkeit des Retikuloendothels zu der Hyperplasie des Knochenmarks führte, aufrecht erhalten, so bliebe nur noch die Möglichkeit, daß das abgeschiedene Haemosiderin den Körper auf einem nicht zu erfassenden Wege verlassen hat.

Leber (Haematoxylin-Eosin).

Der mikroskopische Befund ist so, wie man ihn nach schweren infektiösen Erkrankungen (hier Mittelohreiterung und zum Tode führendes Erysipel) anzutreffen gewohnt ist. Die Leberbälkchen zeigen Auflösung und Verwischung der Zellkonturen; die Kerne sind entweder zugrundegegangen oder nur schlecht färbbar. Auch Vakuolisierung lassen die einzelnen Zellen erkennen; stellenweise enthalten sie sehr reichlich Gallepigment. Die Gallenkapillaren sind weit; das Reticulum weist deutliche, jedoch nicht pathologische Haemosiderineinlagerung auf. Myeloische Elemente fehlen. An einigen Stellen sind kleinere oder größere Nester von Lymphozyten vorhanden wie wir sie auch in der gesunden Leber antreffen.

An der Haut

fanden sich in der Cutis Herde von Zellen, die nach Alkoholbehandlung (Extraktion der Fette oder Lipoide) wabige vakuolige Struktur zeigen und wohl als Xanthomzellen angesprochen werden dürfen. Sie gaben mit Sudan II schöne Fettfärbungsbilder.

BEURTEILUNG.

Beschrieben wird eine Wucherung des Knochenmarks, die stellenweise sich aus sämtlichen Elementen des Knochenmarks zusammensetzt, stellenweise jedoch auch mit herdförmigen Anhäufungen ein-

zelner Knochenmarkszellelemente im Sinn von Myelomen verschiedenster Art einhergeht. Diese Wucherung fand sich an allen untersuchten platten Knochen und hat an vielen Stellen zu mehr oder weniger vollständiger Resorption des Knochens geführt. —

Zellwucherungen dieser Art im Sinne von Metastasen außerhalb des Knochensystems wurden nicht gefunden, ebenso wie nirgends direkt infiltrierendes Wachstum angetroffen wurde. Dagegen sprach auch nicht die weitgehende Zerstörung der Spongiosa und selbst der Corticalis der Wirbelkörper sowie die an einigen Stellen der Halswirbelsäule beobachtete Durchbrechung der Halswirbelscheiben durch das gewucherte Knochenmark. Denn zwischen diesem expansiven Wachstum mit Druckusur des Knochens und der Zwischenwirbelscheiben und einem wirklich infiltrativen Wachstum nach Art maligner Gewächse ist doch wohl ein wesentlicher Unterschied. Infolgedessen war auch die Bezeichnung „Myelosarkomatose" für unseren Fall abzulehnen.

An dieser Hyperplasie teilgenommen haben Myeloblasten, Myelocyten, Plasmazellen neben sämtlichen anderen Knochenmarkselementen. Die einzelnen Zellelemente waren keineswegs überall gleichmäßig verteilt; hier mehr plasmazellähnliche, dort mehr erythroblastenähnliche und dort mehr myeloblastenähnliche; ja an manchen Stellen herdförmige Anhäufungen von Knochenmarksriesenzellen. Eingestreut waren aber auch abgrenzbare Knoten einheitlicher Zellformen, jedoch verschiedener Art an verschiedenen Orten. An diesen Stellen lagen also Wucherungen im Sinne eines echten Myeloms vor; hier waren die übrigen Knochenmarksbestandteile nur vereinzelt vorhanden. Das Besondere an dem vorliegenden Fall ist also die generelle Wucherung aller Knochenmarkselemente verbunden mit örtlichen Hyperplasien einzelner Zellformen bis zur echten Myelombildung. Die einzelnen Zellen entsprachen morphologisch den verschiedenen Knochenmarkselementen. Färberisch verhielten sie sich zum Teil atypisch. Die granulären Elemente sprachen nicht auf alle Färbungen an. Die basophilen und neutrophilen Granula waren nur mit Ehrlichs Triacid und nach der Giemsa'schen Färbung darstellbar; mit Azur II und zum Teil bei Giemsa blieben sie ungefärbt.

Bei der Oxydase-Reaktion ließ sich nur ein Teil der Granulocyten färben; ein anderer verhielt sich refraktär. Auch die Plasmazellen verhielten sich nicht wie die normalen, indem sie keinen Kernhof und keine Granula in diesem zeigten. Wie Wallgren für geschwulstartige Knochenmarksprozesse aufzeigte, so gilt auch für unseren Fall von Hyperplasie die Regel: Die in diesen Bildungen vorhandenen Zellen haben einen anderen Chemismus als diejenigen des gesunden Zellstaates; bei ihnen ist keine Färbung und keine Reaktion unbedingt zuverlässig. Dennoch glaube ich berechtigt zu sein, die beschriebenen Zellen als echte Knochenmarksabkömmlinge anzusehen.

Von welchem Gewebe stammt nun die so imponierende Zellproliferation? Marchand glaubt, daß das die Gefäße begleitende Mesenchymgewebe ein Keimgewebe darstellt, welches für die Bildung

von Lymphoid- und Blutbildungszellen von Bedeutung ist. Es liegt für normale Regeneration, aber auch für krankhafte Wucherung bereit. Die weitere Vermehrung geht dann durch mitotische Teilung vor sich. Ich selbst habe im Mikroskop Bilder gesehen, die auf eine Entwicklung der Myeloblasten aus Mesenchymzellen hinzudeuten scheinen; jedoch muß an Überlagerungen, Quetschungen von Zellen und ähnliche Fehlerquellen gedacht werden.

Wir fragen uns weiterhin: Bestehen irgendwelche sinnfälligen Beziehungen zwischen unserem pathologisch-histologisch erhobenen Befund und den klinischen Befunden? Zu diesem Zweck gebe ich eine kurze Übersicht über diese Blutbefunde intra vitam.

Zellart	norm.	Februar 1932	Februar 1933	19. Mai 1933	30. Mai 1933	16. Juni 1933
Hb.-Geh.	100 %	38 %	76 %	50 %	50 %	
F. J.	1.0	1.0	1.0	1.0	1.08	
Erythroc.	5 Mill.	1,9 Mill.	3,83 Mill.	2,4 Mill.	2,3 Mill.	
Ges. Leukoc.	7000	11.600	7000	20.000	10.000	
Poly. Leukoc.	71 %	60 %	41 %	37 %	34 %	
Lymphocyt.	25 %	36 %	53 %	62 %	67 %	
Eosin.	2,5 %	1 %	2 %	1 %	3 %	
Thrombocyt,	250.000				600.000	
Klinisch		Fieber bis 38°	Keine entz. Prozesse vorhanden	Beginnende Broncho-pneumonie	Otitis med. purrul. li.	Erysipel des Gesichtes

Wir entnehmen hieraus: FI. = 1; Verminderung der Erythrozyten bis auf 1,9 Millionen; relative Lymphozytose, starke Verminderung der polymorphkernigen Neutrophilen; hochgradige Vermehrung der Thrombozyten.

Es ergibt sich demnach eine Analogie zwischen dem klinischen Blutbefund und der pathologischen Anatomie des Knochenmarks bezüglich der Thrombozyten und neutrophilen Leukozyten, nämlich: Die Vermehrung der Riesenzellen und die stellenweise sehr stark ausgesprochene Verminderung der neutrophilen Leukozyten im histologischen Bild erklärt den klinischen Befund (Vermehrung der Thrombozyten, Verminderung der granulierten Leukozyten). Die Erythrozyten dagegen waren im klinischen Bild vermindert, wogegen sie im Knochenmark sehr reichlich vorhanden sind. Auffallend ist die klinisch festgestellte starke Lymphozytose (bis 67%).

Wie kommt es zu einer derartigen Anämie, wo doch das Knochenmark derartig überproduktiv ist? Eine gewisse Analogie zu den Pseudoleukämien drängt sich auf, denn dort und bei unserem Falle kommt es zu keiner Ausschwemmung der Zellen aus den sie überreichlich bildenden Organen in das Blut. Es wäre denkbar, daß die Aufnahme der ausdifferenzierten Knochenmarkszellen (z. B. der Erythrozyten) in die Blutbahn infolge einer Schädigung des Ausschwemmungsmechanismus unmöglich wird. Als solche Schädigung kämen vielleicht Stoffwechselprodukte der pathologisch wuchernden Zellen in Frage. Vielleicht auch können die Zellen infolge irgend einer Schädigung nicht den letzten Reifungsgrad erlangen und somit nicht blutfähig werden. Dafür würden ja die färberischen Mißerfolge, die vorhin aufgeführt wurden, sprechen.

Was kommt ätiologisch für diese Hyperplasie in Frage? Ich hatte versucht, die luetische Infektion für diese Veränderungen verantwortlich zu machen; der histologische Beweis ist negativ ausgefallen. Wollte man die Pathogenese auf luetischer Grundlage heranziehen, so käme vielleicht chronische Wirkung des Spirochaetentoxins unter Bevorzugung des Knochenmarks in Frage. Für eine bakteriell-toxische Schädigung chronischer Art waren keine Anhaltspunkte gegeben.

Was die stellenweise Bildung von geschwulstähnlichen Knoten anlangt, so dürfen wir für unseren Fall vielleicht folgendes annehmen: Es bestand zuerst eine diffuse Hyperplasie des Knochenmarks; durch irgendwelche uns nicht näher bekannten Faktoren (z. B. lokal besonders günstige und einer bestimmten Zellart zusagende Ernährungsverhältnisse, lokale Reize) kam es dann stellenweise zur knotenförmigen Wucherung einer bestimmten Zellart, die entsprechend ihrer besonders starken Wachstumskraft die übrigen Zellelemente verdrängte.

Die Hypophyse wurde als normal befunden, Thymusreste nicht mehr angetroffen. Einwirkungen dieser beiden Organe scheinen somit wegzufallen. Die Geschlechtsdrüsen wurden nicht untersucht.

Endlich könnte man auf Grund der morphologischen Befunde folgenden Zusammenhang annehmen. In der Milz ist aus unbekannten Gründen das Reticuloendothel in besonders starke Tätigkeit getreten, wodurch es vielleicht zu einem starken Blutzerfall kam. (Allerdings muß bei unserem Fall derselbe in einer morphologisch nicht faßbaren Weise vor sich gegangen sein). Im Knochenmark ist nun kompensatorische Wucherung aufgetreten. Die regenerativen Prozesse sind dann über das Ziel hinausgeschossen, geschwulstmäßig geworden. Diese Auffassung findet auch eine weitgehende Stütze in den Ergebnissen der experimentellen Benzolvergiftung.

Als auslösendes Moment käme schließlich ein Trauma in Frage, das wir in der Literatur ziemlich häufig, zumindest als beschleunigenden Faktor finden. In unserem Falle wären es vielleicht die im Kriege 1915 erhaltenen Durchschüsse am Becken und am Unterarm. Man hätte sich dann vorzustellen, daß der betreffende Mensch die krankhaften Anlagen seines Knochenmarks schon lange in sich trug und

daß diese dann durch irgendwelche äußere Einflüsse zum Durchbruch kamen. Naturgemäß dürfte es sehr schwierig, wenn nicht unmöglich sein, den Beweis für einen solchen Vorgang zu erbringen. Die Kompressionsfrakturen der Wirbelsäule beim Heben der Eisenbahnschiene konnten wohl nur Folgen des schon weit gediehenen Prozesses sein, der bis dahin nur noch keine äußeren krankhaften Erscheinungen hervorgebracht hatte.

Derartige Fälle von diffuser Knochenmarkshyperplasie mit nur stellenweiser Knotenbildung unter Beteiligung sämtlicher Zellarten sowie stärkster Zerstörung der Knochensubstanz sind meines Wissens bis jetzt nur wenige Male beschrieben worden. So wären mit meinem Falle höchstens zu vergleichen der zweite Fall von M. B. Schmidt, der 2. Fall von Schmidtmann (wo jedoch außerhalb des Knochensystems mehrere große Geschwulstknoten gefunden wurden) sowie derjenige von Marchand.

Endlich hat mich noch die Frage beschäftigt, was wohl die Ursache für derartige Knochenmarkshyperplasien und zugleich der Myelome sein könne. In ätiologischer Hinsicht bringen uns anscheinend die rein färberisch und mikroskopisch arbeitenden Methoden nicht mehr viel weiter, vielmehr müssen wohl biologische Experimente herangezogen werden. Zuerst käme der Tierversuch in Betracht: Schädigung von Versuchstieren und Schädigung von Tierembryonen. Multiple Myelome im Sinne Kahlers und Rustitzkys sind nach meinen Erkundigungen (an der Leipziger Tierärztlichen Hochschule) bei Tieren bisher nicht beobachtet worden; bei diesen fanden sich die chronische Myelose und Lymphadenose, ferner Lymphosarkome und in ganz seltenen Fällen auch Chlorome. Bei Hühnern relativ häufig wird auch die sogenannte „Leukomyelose" gefunden, bei der Geschwülste auftreten, die teils aus myeloischen, teils aus lymphatischen Zellen aufgebaut sind; dabei ist das Wachstum teils knotig mit multiplen Knoten in Haut, Leber und anderen Eingeweiden, teils direkt infiltrierend.

Die Züchtung von Knochenmark in vitro scheint nach den bisherigen Versuchen nicht in Frage zu kommen, da die Explantate nur kurz lebensfähig bleiben.

Was die Frage der Knochenmarkstransplantation betrifft, so haben Chiari, Hedinger u. a. erfolgreich Knochenmark autoplastisch, Hedinger auch homoioplastisch in die Milz verpflanzt. Das implantierte Gewebe wuchs, die Zellen vermehrten sich durch Teilung, und nach mehreren Monaten gaben die Zellen des Transplantates genau die gleichen färberischen Resultate wie die gewöhnlichen Knochenmarkszellen. Hedinger hat nun konsequent weitere Experimente durchgeführt und interessante Ergebnisse erzielt. Er behandelte Tiere mit derartigen Transplantaten mit Staphylo- und Streptokokkenaufschwemmung, mit Injektionen von Tbc-Bazillen; ferner führte er Blutgifte zu (Pyrogallol) und erzeugte endlich durch große Aderlässe sekundäre Anämien. Für uns sind interessant die Ergebnisse der Strepto- und Staphylokokkeninjektioen: Es trat Tod

durch chronische Sepsis ein und die darauf ausgeführte Sektion ergab „Umwandlung des gewöhnlichen Knochenmarks und des Transplantates in der Milz in ein zellreiches Mark. In anderen Fällen fand sich gallertartige Umwandlung und sehr starker Zellreichtum des Gewebes". Die Infektion mit Tbc-Bazillen ergab keine besonderen Resultate am Knochenmark. Bei Vergiftung mit Pyrogallol erhielt Hedinger im Knochen wiederum zellreiches rotes Mark mit vielen Myeloblasten und Erythroblasten; diese Umwandlung machte auch das Transplantat mit. — Ob diese Tierversuche auch für den Menschen Gültigkeit beanspruchen dürfen, läßt sich nicht sagen. Jedoch zeigen sie vielleicht neue Wege auch für die Myelomforschung.

Am Schlusse dieser Arbeit ist es mir eine angenehme Pflicht, Herrn Geh.-Rat Prof. Dr. M. Borst für die Überlassung des Themas sowie für seine Anregungen meinen besten Dank auszusprechen. Ferner danke ich Herrn Prof. Dr. Dormanns für seine gütige Anleitung und endlich verdanke ich manche neuen Gesichtspunkte Herrn Dr. Faßrainer, Assistent des Instituts.

LITERATUR.

Lehrbücher:

Henke-Lubarsch 1927 Bd. I.
Lubarsch-Ostertag 1900—1901, Bd. 7.
Naegeli: Das Blut.
Borst: Die Geschwülste.

Chiari: Münch. med. Wochenschr. 1912, Nr. 46.
Christian: Journ. of experim. med. 1907, Bd. 9.
Freund: Frankf. Zschr. f. Pathol. 1931, Bd. 40, H. 3.
Hedinger: Verhandl. d. naturf. Ges. zu Basel 1917, Bd. 28.
Herxheimer: Virchows Arch. 1925, Bd. 254; Mchn. med. Wschr. 1913.
Hoffmann: Beitr. z. path. Anat. und zur allg. Pathol. 1903, Bd. 35.
— Arch. f. Dermat. u. Syphilidolog. 1904, Bd. 68.
Kahler: Wien. med. Wschr. 1889; Prager med. Wschr. 1889.
Klemperer: Ziegler's Beitr. 1920.
Marchalko: Zbl. f. Pathol. 1899.
Marchand: Berl. kl. Wschr. 1886, Bd. 23, p. 487.
Menne: Virchows Arch. 1906, Bd. 183, p. 115.
Paltauf: Lubarsch-Ostertag, Ergebn. 1896, Bd. 3, p. 632.
— Wien. kl. Wschr. 1912.
Ribbert: Zbl. f. allg. Path. u. path. Anat. 1904, Bd. 15.
Rustitzky: Dtsch. Zschr. f. Chir. 1873, Bd. 3.
Schmidt M. B.: Korrespondenzbl. der Schweiz. Ärzte 1908, Bd. 38, p. 499.
Schmidtmann: Virchows Arch. 1921, Bd. 234.
Schneider, P.: Virchows Arch. 1921, Bd. 234.
Sternberg: Zschr. f. Heilkde., Abt. path. Anat. 1904, Bd. 25.
— Verhandl. d. Dtsch. path. Ges. 1903, Bd. 6.
Tschistowitsch: Virchows Arch. Bd. 197, 1909, H. 1.
Wallgren: Virchows Archiv 1921, Bd. 232.
Weber, Parkes: Medico-chirurgical Transactions 1903, Bd. 86.
Wright: John Hopkins Hospital Reports 1900, Bd. 9.

LEBENSLAUF.

Ich wurde in Würzburg als Sohn des o. ö. Universitätsprofessors Edwin Stanton Faust und seiner Gemahlin Dora Faust geb. Ott, Tochter des Stadtbaurates Ott, am 24. September 1909 geboren. Nach Vorbereitung durch Privatunterricht bezog ich 1920 das städtische Gymnasium in Basel. Nach Absolvierung der 8 Klassen dieser Anstalt bestand ich am 30. März 1928 das Abiturium der Schweiz. Eidgenossenschaft. Nach mehrmonatlichem Aufenthalt in England folgten zwei Semester Chemiestudium an dem eidgenössischen Polytechnikum in Zürich. — Am 28. Oktober 1920 begann ich, meiner ursprünglichen Neigung folgend, in München das Studium der Medizin. Nach viersemestriger vorklinischer Ausbildung an dieser Universität bestand ich am 30. Juli 1931 in München die ärztliche Vorprüfung. Es folgten 2 klinische Semester, je 1 in Innsbruck und Wien; daran schlossen sich 4 Semester in München. Am 22. Dezember 1934 bestand ich mit Erfolg das Staatsexamen.

Am 15. Januar 1935 trat ich in das praktische Jahr ein; davon arbeitete ich fünfeinhalb Monate am Heinrich Braun-Krankenhaus in Zwickau i. Sa. an der inneren Klinik und 4 Monate am Krankenhaus St. Jakob der Leipziger Universität, ebenfalls an der Medizinischen Klinik. Seit 1. November 1935 arbeite ich an der Frauenklinik des Heinrich Braun-Krankenhauses in Zwickau.